

DOR PÓS-TRATAMENTO ENDODÔNTICO EM SESSÃO ÚNICA

Rafaella Costa Freire¹

Twigg Mitsue Daltro Hayashida²

RESUMO: O objetivo desse estudo é pautar as possíveis causas da dor pós-operatória baseado no relato de um caso clínico de tratamento endodôntico em sessão única com ausência de dor pós-operatória. Paciente M. A. A., sexo masculino, 27 anos, procurou atendimento na clínica do Centro Universitário do Vale do Araguaia diagnosticado com pulpíte irreversível. Procedeu-se então o tratamento endodôntico em sessão única. A técnica de instrumentação e obturação foram realizadas respeitando o limite de 1 mm aquém do forame. Após a endodontia o caso não apresentou sintomatologia dolorosa e o exame radiográfico apresentou manutenção da integridade da região periapical indicando sucesso clínico.

Palavras-chave: Endodontia. Inflamação. Periapical.

ABSTRACT: The aim of this study is to determine the possible causes of postoperative pain based on the report of a clinical case of endodontic treatment in a single session with no postoperative pain. Patient M. A. A., male, 27 years old, sought care at the clinic of the Centro Universitário do Vale do Araguaia diagnosed with irreversible pulpitis. The endodontic treatment was then performed in a single session. The instrumentation and filling technique were performed respecting the limit of 1 mm below the foramen. After endodontics, the case did not present painful symptoms and the radiographic examination showed maintenance of the integrity of the periapical region, indicating clinical success.

Keywords: Endodontics. Inflammation. Periapical.

1 INTRODUÇÃO

O tratamento endodôntico tem como intuito oferecer condições para que o organismo do paciente possa recuperar a saúde dos tecidos periapicais.

Essas condições podem ser alcançadas através da correta limpeza, modelagem e obturação dos sistemas de canais radiculares, promovendo a

desinfecção e manutenção dos mesmos (WASKIEVICZ *et al.*, 2013).

Sendo assim, os avanços da tecnologia na endodontia permitem a realização do tratamento com menor tempo operatório, muitas vezes, em apenas uma sessão (CARVALHO, 2017).

Atualmente, discute-se a eficácia da sessão única, no tratamento endodôntico,

¹ Acadêmica do curso de Odontologia do Centro Universitário do Vale do Araguaia (UNIVAR). Barra do Garças/MT, Brasil. E-mail: rafaellacfreire@hotmail.com.

² Docente do UNIVAR. Barra do Garças/MT, Brasil. Mestre em Ciências Odontológicas Integradas pela Universidade de Cuiabá (UNIC). Especialista em Endodontia e em Saúde Pública pela UNIC e em Docência no Ensino Superior pelo UNIVAR. Bacharel em Odontologia pela UNIC. E-mail: twiggmitsue@hotmail.com.

principalmente em relação à dor pós-operatória diante do sucesso do tratamento. As sessões múltiplas utilizam medicação intracanal entre as sessões, diferindo da sessão única.

A medicação intracanal favorece a desinfecção efetiva dos túbulos dentinários, buscando um pós-operatório sem dor e desconforto para o paciente e com maiores condições de reparo dos tecidos adjacentes à região periapical do dente tratado (PAES, 2009).

A dor pós-operatória na endodontia de dentes vitais, se deve à instalação do processo inflamatório nos tecidos periapicais (LIMA, 2016).

Procedimentos como a pulpectomia, a ação dos instrumentos dentro do canal, as substâncias químicas e materiais obturadores irritantes ao periápice estão relacionados com a agressão aos tecidos dessa região (ESTRELA *et al.*, 2013).

A dor pós-operatória pode ser diagnosticada pela resposta dolorosa diante da palpação dos tecidos de suporte e proteção, pela percussão e pelo contato oclusal prematuro (ESTRELA *et al.*, 2013).

Além dos sintomas agudos, radiograficamente pode ser observado pequena rarefação óssea e ligeiro espaçamento do ligamento periodontal. (HIZATUGU *et al.*, 2012).

As etapas operatórias realizadas de forma correta, respeitando os princípios biológicos e mecânicos devem induzir a ausência da dor pós-operatória e estimular o processo de reparação tecidual (ESTRELA *et al.*, 2010).

A resposta de reparo do dente tratado está relacionada às condições de saúde geral e bucal do paciente (OLIVEIRA; ROCHA, 2018).

Sendo assim, a dor pós-operatória não deve ser um fator determinante para o sucesso do tratamento endodôntico, uma vez que a dor pode surgir em poucas horas após a conclusão do tratamento e desaparecer após um período de até 3 dias como resposta de resolução do processo inflamatório (WASKIEVICZ *et al.*, 2013).

Ao se referir ao assunto endodontia em sessão única, muitos profissionais logo pensam na dor pós-operatória que pode vir a desenvolver em seu paciente.

Ainda existem muitas dúvidas acerca desse assunto, pois a literatura apresenta pontos controversos a respeito da endodontia em uma sessão.

Seguindo esse raciocínio, o trabalho contribuirá para sanar algumas dúvidas de profissionais da área, sobre quando indicar tratamento endodôntico em sessão única, e quando não, facilitando assim o planejamento do profissional.

Bem como será benéfico aos pacientes, especialmente a aqueles que

apresentam medo de Dentista, pois a terapia pode ser realizada em apenas uma sessão, reduzindo assim o número de visita.

Diante disso, o objetivo desse estudo é caracterizar a dor pós-operatória em

2 RELATO DE CASO

Paciente M. A. A., sexo masculino, 27 anos de idade, procurou atendimento a Clínica Odontológica do Centro Universitário do Vale do Araguaia (UNIVAR) com queixa de dor localizada, espontânea e de curta duração no dente 22.

Inicialmente foi realizada a anamnese, onde o paciente apresentava saudável sistemicamente. Durante o exame clínico foi observada a presença de cárie extensa envolvendo as faces mesial, vestibular e palatina do dente (Figura 1).

Foi então realizada detalhada semiologia endodôntica onde os testes de palpação e percussão vertical foram negativos, já o teste de vitalidade pulpar foi positivo frente ao teste frio.

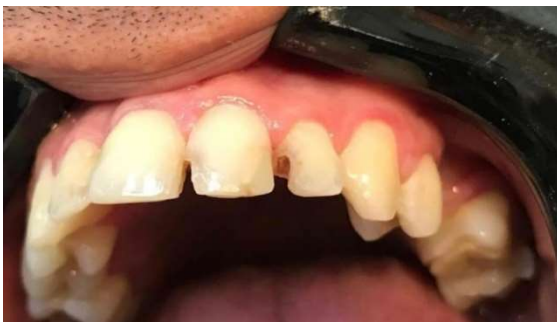

Figura 1 – Exame clínico inicial do dente incisivo lateral superior esquerdo.

dentes tratados endodonticamente em sessão única e relatar o desfecho de um caso clínico de tratamento endodôntico em sessão única com ausência de dor pós-operatória.

No exame radiográfico não foram observadas alterações, sendo definido o diagnóstico como pulpíte irreversível, com prognóstico favorável (Figura 2). Em seguida foi realizada a terapia endodôntica em sessão única.

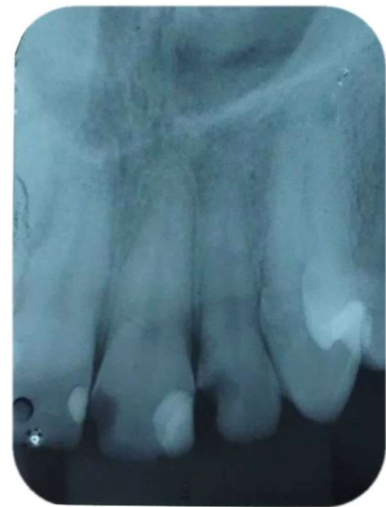

Figura 2 – Radiografia inicial do dente incisivo lateral superior esquerdo.

Foi realizada a anestesia do nervo alveolar superior anterior esquerdo e infiltrativa por palatina com mepivacaína 2% com epinefrina 1:100.000 (DFL Indústria e Comércio Ltda).

O comprimento aparente do dente foi determinado em 23 mm pela radiografia inicial e com o auxílio de uma régua plástica flexível. Em seguida foi removido o tecido cariado com broca de aço esférica CA 04 (Maillefer – Dentsply, São Paulo, SP, Brasil).

A abertura coronária foi realizada com broca diamantada esférica FG 1012 (KG Sorensen, Cotia, SP, Brasil) na face palatina logo abaixo do cingulo, com direção perpendicular ao longo eixo do dente até e remoção do teto com broca diamantada cônica extremidade inativa FG 3083 (Sorensen, Cotia, SP, Brasil) com direção paralela ao longo eixo do dente.

Após a identificação do canal com sonda exploradora 6S (Golgran®, São Caetano do Sul, SP, Brasil), foi realizada a exploração do canal radicular com lima K (Dentsply®, Pirasununga, SP, Brasil) #15 no comprimento provisório de trabalho de 21 mm em cinemática de cateterismo: insere a lima, faz $\frac{1}{4}$ de volta no sentido horário, $\frac{1}{4}$ de volta no sentido anti-horário e traciona a lima para fora do canal (Figura 3).



Figura 3 – Exploração do canal com lima K (Dentsply®, Pirasununga, SP, Brasil) 15.

O Preparo do terço cervical e médio foi executado com Brocas Gates Glidden AR (Maillefer – Dentsply, São Paulo, SP, Brasil) 1, 2 e 3 com movimento de inserir a broca, encostar nas paredes e tracionar no comprimento de trabalho de 14 mm (Figura 4).




Figura 4 – Preparo do terço cervical e médio com brocas Gates Glidden Ar (Maillefer – Dentsply, São Paulo, SP, Brasil) 1, 2 e 3.

Após o preparo do terço cervical e médio foi realizada a odontometria com lima K (Dentsply®, Pirasununga, SP, Brasil) número 25, recuando 2 mm do

comprimento provisório de trabalho e radiografia, determinando o comprimento real de trabalho de 20 mm (Figuras 5 e 6).



Figura 5 – Odontometria com lima K (Dentsply®, Pirasununga, SP, Brasil) número 25 no dente incisivo lateral superior esquerdo (22).

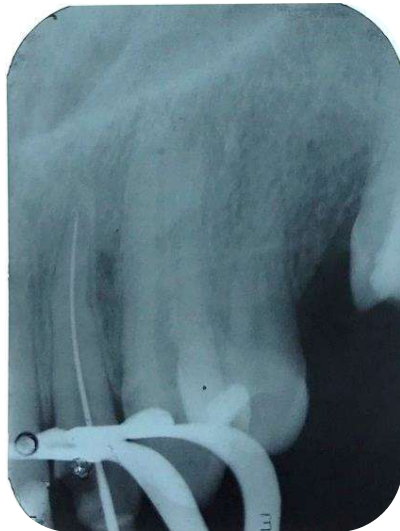

Figura 6 – Radiografia de odontometria do dente incisivo lateral superior esquerdo (22).

A instrumentação do canal foi executada seguindo os princípios da técnica mista invertida, preparado primeiro o terço cervical e médio com brocas de menor calibre para o maior calibre para posterior

limagem do terço apical com limas K do menor diâmetro para maior diâmetro.

Então a instrumentação do canal foi executada com as limas K (Dentsply®, Pirasununga, SP, Brasil) número 25, 30, 35 e 40 com a cinemática de limagem: penetra, movimentos de ½ volta sentido anti-horário e traciona, descendo no comprimento real de trabalho de 20 mm, com o canal sempre inundado.

A modelagem do canal foi feita com limas Hedstroem (Dentsply®, Pirasununga, SP, Brasil) número 40, 45 e 50 com recuo anatômico progressivo.

A cada troca de instrumento foi feita a recapitulação do canal com a lima K (Dentsply®, Pirasununga, SP, Brasil) número 30, usada como instrumento de memória.

Durante a troca dos instrumentos foi feita a irrigação com 3 ml hipoclorito de sódio a 1% (Solução de Milton-Asfer®, São Caetano do Sul, SP, Brasil) e ao final da instrumentação foi introduzido edta trissódico líquido a 17% (Biodinâmica®, Ibioporã, Paraná, Brasil) no interior do canal deixando agir por 5 minutos para a remoção do smear layer, em seguida o canal foi neutralizado com irrigação com hipoclorito de sódio a 1% (Solução de Milton-Asfer®).

Foi então, feita a secagem do canal com ponta de papel absorvente (ALLPrime®, Cheongiu, Chungcheongbuk, Coréia do Sul) número 40 esterilizadas.

Iniciou-se a obturação com a introdução do cone de guta percha calibrada - (ALLPrime[®], Cheongiu, Chungcheongbuk, Coréia do Sul) número 40 no comprimento real de trabalho de 20 mm e radiografia de prova do cone (Figura 7).

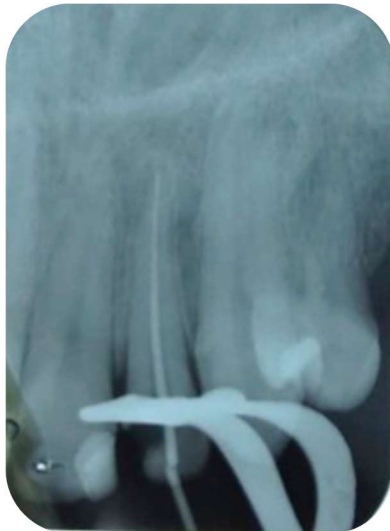

Figura 7 – Radiografia de prova do cone do dente incisivo lateral superior esquerdo (22).

Em seguida a obturação foi executada pela Técnica de Tagger. Foi feita condensação lateral com a introdução do cone principal de guta percha calibrada (ALLPrime[®], Cheongiu, Chungcheongbuk, Coréia do Sul) número 40 envolto por cimento Sealapex (SybronEndo, Glendora, Califórnia, EUA), sendo introduzido o espaçador digital (VDW, Rio Comprido, RJ, Brasil) número 25 e criando espaço para as guta percha acessórias r7 (Tanari[®], Manacapuru, Amazonas, Brasil) (Figura 8).




Figura 8 – Condensação lateral com espaçador digital (VDW, Rio Comprido, RJ, Brasil) número 25.

Após o preenchimento do canal foi feita a condensação termomecânica com a McSpadden (Dentsply Sirona, York, Pensilvânia, EUA) número 40 (Figura 9).



Figura 9 – Condensação termomecânica com a McSpadden (Dentsply-Sirona, York, Pensilvânia, EUA) número 40.

Posteriormente, foi realizado os cortes dos cones 2 mm abaixo da junção amolocementária com calcador de paiva (Golgran[®], São Caetano do Sul, SP, Brasil) aquecido, seguido da condensação vertical

com calcador de paiva (Golgran[®], São Caetano do Sul, SP, Brasil) frio. Foi então feita a limpeza da cavidade com álcool etílico 70% antisséptico rialcool 70 (Rioquímica[®], Manaus, Amazonas, Brasil) e selamento coronário com ionômero de vidro restaurador (Maxxion R – FGM[®], Joinville, Santa Catarina, Brasil).

Após a finalização do tratamento endodôntico foi feito o forramento da embocadura com ionômero de vidro forrador (Vidrion F - SS White[®], Vasco da Gama, Rio de Janeiro, Brasil) e em seguida a restauração com resina composta (Z100-3M[®], Maplewood, Minnesota, EUA) cor A2 no dente 22 (Figura 10).

Finalizando foi feita a radiografia final (Figura 11).

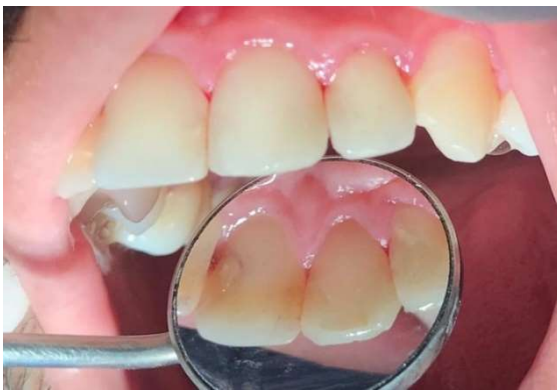

Figura 10 – Exame clínico final do dente incisivo lateral superior esquerdo (22).

3 DISCUSSÃO

Ainda existem controvérsias sobre endodontia em sessão única ou em múltiplas sessões (AZEVEDO, 2018).

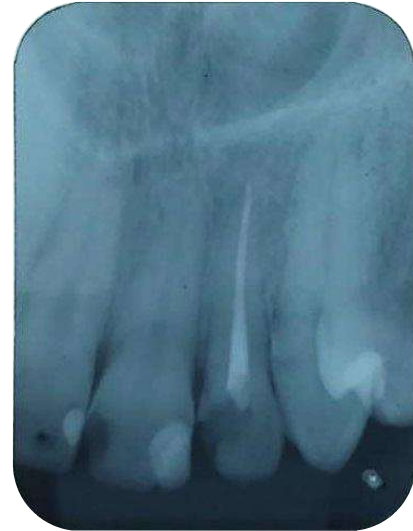

Figura 11- Radiografia final do dente incisivolateral superior esquerdo (22).

Após a endodontia de sessão única, foi feita a preservação há 90 dias (Figura 12).

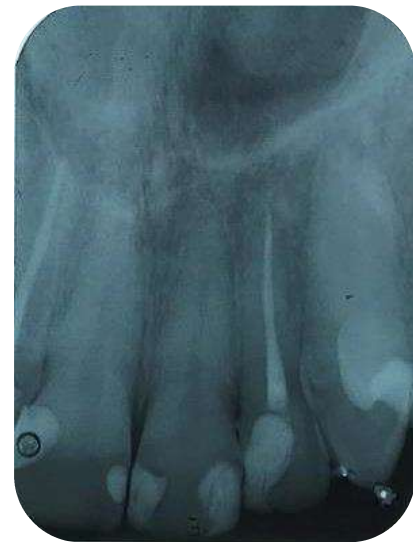

Figura 12 – Radiografia depois de 90 dias de preservação.

Alguns fatores são determinantes para a escolha do tratamento adequado como: habilidade do operador; condição do

dente; condição sistêmica do paciente e anatomia do dente em questão (PAES, 2009).

O tratamento endodôntico em sessão única é indicado para dentes com vitalidade que por motivos como trauma, cárie ou razões mecânicas tiveram sua polpa exposta e, dentes com pulpite irreversível que não apresentem dor a percussão (GURGEL FILHO, 2010).

Neste caso clínico, a conduta terapêutica preconizada foi o tratamento endodôntico em sessão única, pois o dente apresentou resposta positiva ao teste de vitalidade com estímulo de dor espontânea, intensa, contínua, difusa, de curta duração diante do frio.

No teste de palpação e percussão vertical, a resposta foi negativa.

Essas características associadas ao exame clínico e radiográfico permitiu apontar como hipótese de diagnóstico a pulpite irreversível, devido a destruição coronária causada pela cárie.

O paciente apresentava condição de saúde sistêmica satisfatória e o dente foi um incisivo lateral esquerdo com canal único.

A técnica de instrumentação preconizada no presente caso foi a técnica crown-down e a instrumentação foi realizada respeitando o limite de instrumentação de 1 mm aquém do forame apical. Segundo Filho *et al.*, (2010), durante a instrumentação dos canais radiculares,

podem ocorrer extrusão periapical de dentina, debris, restos pulpares e solução irrigadora, sendo as possíveis causas da inflamação periapical e dor pós-operatória. Com essa técnica a extrusão de debris é reduzida e a agudização do processo é mínima (ENDO, 2015).

Estudos mostram a ocorrência de menos irritação periapical quando a instrumentação é feita aquém do ápice dental, havendo traumatismo maior quando a instrumentação ocorrer além deste (GURGEL FILHO, 2010).

A irrigação realizada durante o tratamento endodôntico tem funções de limpar, desinfetar e lubrificar o canal.

O hipoclorito de sódio é o irrigante mais utilizado devido a sua excelente capacidade de limpeza, de remoção de tecidos necróticos, polpa vital e biofilme, além de neutralizar produtos tóxicos e ter ação rápida (MARQUES, 2014). O hipoclorito de sódio a 1% foi a solução desinfetante utilizada, pois conforme Cunha (2015), o hipoclorito em concentrações maiores como 5,25%; 3% e 2,5% pode ser irritante aos tecidos periapicais (citotoxicidade) promove dor pós-operatória (CUNHA, 2015).

O EDTA é o agente quelante mais usado devido à sua capacidade de remover a smear layer e facilitar a conformação e instrumentação do canal (MARQUES, 2014). Foi utilizado EDTA A 17% como

quelante por 5 minutos (HEGGENDORN, 2015).

A obturação do canal foi realizada seguindo a Técnica de Tagger, também conhecida como Técnica Híbrida de Tagger. Essa técnica consiste na realização da condensação lateral do terço apical para reduzir a chance de sobreobturação. Em seguida, é feita a compactação com o McSpadden no terço cervical e médio. Isso garante mais rapidez, melhor condensação do material e menor consumo de guta-percha quando comparada à Técnica de Condensação Lateral sozinha (GIL *et al.*, 2009).

A obturação foi realizada 1 mm aquém do forame uma vez que a sobreobturação mostrou maior chance de desenvolver dor pós-operatória (ENDO, 2015).

Juntamente com a guta-percha utilizou-se o cimento Sealapex que é um cimento a base de hidróxido cálcio favorecendo suas propriedades de indução de reparo ósseo e dos tecidos periodontais ajudando formar tecido mineralizado e calcificado (HERRERA *et al.*, 2011).

Este caso após 90 dias de preservação não foi observado nenhuma alteração, indicando que houve êxito na limpeza e desinfecção do canal devido ao correto preparo, obturação e selamento coronário proporcionando que o organismo

repare a região periapical e a integridade da lâmina dura.

Segundo Paes (2009), a reparação óssea depende de um correto preparo químico-mecânico; obturação hermética; da condição sistêmica e processo fisiológico do paciente e da virulência dos microrganismos.

O processo de reparo ósseo, independente do número de sessões, ocorre em um período de 6 meses a 5 anos mostrando resultado satisfatório na cicatrização óssea.

A respeito do caso clínico, observou-se que após a endodontia de sessão única realizada com preparo atraumático não houve relato de dor pós-operatória, demonstrando sucesso do tratamento executado.

De acordo com Marques (2014), frente a um preparo mais traumático em sessão única, a dor pode representar a manifestação clínica de uma reação fisiológica, sendo necessária para o processo de reparação, portanto a sua presença não contraindica a endodontia em apenas uma sessão em caso de polpa com vitalidade.

Dessa forma, não existe justificativa para temer a realização da endodontia em sessão única nos casos de polpa com vitalidade e sem dor a percussão.

4 CONSIDERAÇÕES FINAIS

Ao final deste trabalho, considera-se que, apesar de existir controvérsias, não há contraindicação de endodontia em sessão única em dentes vitais e sem dor a percussão.

O caso relatado não apresentou características de sintomatologia dolorosa após o tratamento permanecendo, assim, por todo período de preservação, e o exame

radiográfico apresenta manutenção da integridade da região periapical indicando sucesso clínico.

Quando realizada de maneira correta, respeitando os princípios químicos e biológicos, as chances de dor pós-operatória na endodontia em sessão única serão mínimas, não devendo ser motivo de preocupação e nem indício de insucesso.

5 REFERÊNCIAS BIBLIOGRÁFICAS

ABEC. **Elaborando trabalhos científicos: normas para apresentação e elaboração** : UNIVAR – Faculdades Unidas do Vale do Araguaia. 3. ed. Barra do Garças: ABEC, 2015. 140 p. ISBN 978-85-99933-02-2.

AZEVEDO, Maria Adriana Salgueiro. **Flare-up em endodontia: relação com o número de sessões**. 2018. 25 f. Dissertação (Mestrado em Medicina Dentária) – Faculdade de Ciências da Saúde, Universidade Fernando Pessoa, Porto, 2018.

CARVALHO, Gonçalo. **Tratamento endodôntico em sessão única ou múltiplas sessões: prós e contras**. 2017. 35 f. Relatório de Estágio (Mestrado Integrado em Medicina Dentária) – Instituto Universitário de Ciências da Saúde, Granda, 2017.

CUNHA, Jéssica Pereira da Cunha. **Acidentes de hipoclorito de sódio**. 2015. 48 f. Dissertação (Mestrado em Medicina Dentária) – Faculdade de Ciências da Saúde, Universidade Fernando Pessoa, Porto, 2015.

ENDO, Marcos Sergio *et al.* Endodontia em sessão única ou múltipla: revisão da literatura. **Revista da Faculdade de Odontologia**, Passo Fundo, v. 20, n. 3, p. 408-413, set./dez. 2015. e-ISSN 2318-843X. DOI <https://doi.org/10.5335/rfo.v20i3.5014>.

ESTRELA, Carlos. **Endodontia laboratorial e clínica**. São Paulo: Artes Médicas, 2013.

ESTRELA, Carlos *et al.* Dor pós-operatória em dentes com inflamação pulpar: revisão sistemática. **Revista Odontológica do Brasil Central**, Goiânia, v. 15, n. 40, n. p., mar. 2010. ISSN 1981-3708.

GIL, Anderson Carlos *et al.* Revisão contemporânea da obturação termoplastificada, valendo-se da técnica de compactação termomecânica. **Saúde**. v. 3, n. 3, p. 20-29, 2009. ISSN 1982-3282.

GURGEL-FILHO, Eduardo Diogo *et al.* Avaliação in vivo da dor pós-operatória em dentes vitais após o alargamento do forame apical. **Revista da Faculdade de Odontologia**, Passo Fundo, v. 15, n. 2, p. 145-149, maio/ago. 2010. ISSN 1413-4012.

HEGGENDORN, Fabiano Luiz *et al.* Compreensão química no uso de quelantes na remoção da Smear Layer: revisão de literatura. **Saúde.com**, Jequié, v. 11, n. 1, p. 78-87, jan./mar. 2015. e-ISSN 1809-0761.

HERRERA, Henry W. *et al.* Análisis Histológico: de la biocompatibilidad del cemento sellador de conductos radiculares sealapex, en ratones de laboratorio. **Crea Ciencia**, San Salvador, ano 7, n. 11, p. 27-34, 2011. e-ISSN 1997-0188. DOI <https://doi.org/10.5377/creaciencia.v0i11.8146>.

HIZATUGU, Ruy *et al.* **Endodontia em sessão única**. 2. ed. São Paulo: Santos, 2012. 208 p.

LIMA, Mayara. **Avaliação da qualidade de revisões sistemáticas sobre endodontia realizada em sessão única**. 2016. 37 f. Trabalho de Conclusão de Curso (Bacharelado em Odontologia) – Universidade Federal de Santa Catarina, Florianópolis, 2016.

MARQUES, Ana Catarina Ramos. **Endodontia: sessão única versus múltiplas sessões**. 2014. 58 f. Dissertação (Mestrado Integrado em Medicina Dentária) – Faculdade de Ciências da Saúde, Universidade Fernando Pessoa, Porto, 2014.

OLIVEIRA, Roberta Karien Ferraz; ROCHA, Marcelo Pereira da. Sintomatologia dolorosa após tratamento endodôntico: revisão da literatura. **Id on Line**, Jabotão dos Guararapes, v. 12, n. 42, p. 696-703, 2018. ISSN 1981-1179.

PAES, Nair Priscilla da Silva. **Tratamento endodôntico em sessão única**: relato de caso. 2009. 51 f. Trabalho de Conclusão de Curso (Bacharelado em Odontologia) – Faculdade de Odontologia, Universidade Federal do Amazonas, Manaus, 2009.

WASKIEVICZ, Ademar Luiz *et al.* Avaliação da dor pós-operatória em dentes tratados endodonticamente. **Journal of Oral Investigations**, Passo Fundo, v. 2, n. 1, p. 43-48, 2013. ISSN 2238-510X. DOI <https://doi.org/10.18256/2238-510X/j.oralinvestigations.v2n1p43-48>.